第35回症例検討会
case56

2024.4.8（月）　20:00～

「コロナ後遺症による外転神経麻痺の症例」

本日のINDEX

１．症例報告

２．考察

①症例に関すること

②弁証に関すること

③医療連携の方法

④医療連携の意義

３．症例の検討

50代　男性
主訴：左目がより目になってしまった
医師の診断名：フィッシャー症候群による左外転神経麻痺

医療機関　近隣の眼科 → 脳神経外科

内服薬　ステロイド（プレドニン5mg×2錠）：最初期
ビタミンB12（メタバラミン）：日に三回

サプリ類　不明

生活歴　アルコール：3日/週　喫煙：なし

既往症　X-20年 化学物質過敏症
X-1年　左頸肩腕の痛み

現病歴

X年8月半ば	発熱、咽喉の痛み。抗原検査により**コロナ陽性**。
7日後	解熱後に**左目が斜視**。しかし、回復。
X年9月半ば	**再び、左目が斜視**。
X年9月21日	近隣の眼科｜**外転神経麻痺の診断** → 脳神経外科を紹介
X年9月23日	脳神経外科｜器質的な障害なし（CT） → **フィッシャー症候群**によるものか まずは、プレドニン5mg×2錠/日を処方
X年9月25日	当院へ相談

客観的情報

身長　183cm　体重 78.0kg

体温　36.2℃

血圧　150/80mmHg

検査　CT

初診時の東洋医学的情報

・脈診　　全体は、浮大にして虚（浮いて脈幅が大きいが空虚）

　　左関上（肝の応）がすこし強いか

・腹診　　特別な所見はなし

・舌診　　舌苔がすこし厚め（色については不記載）

・**経穴**　　四肢　（手）中渚穴・外関穴（足）臨泣穴・太衝穴

　　体幹　（背）膈兪穴、肩外兪穴

　　すべて左側の経穴に**表面が白くむくんだ様な**反応がある

手の反応穴

中渚穴：兪木穴

外関穴：絡穴

手少陽三焦経に所属

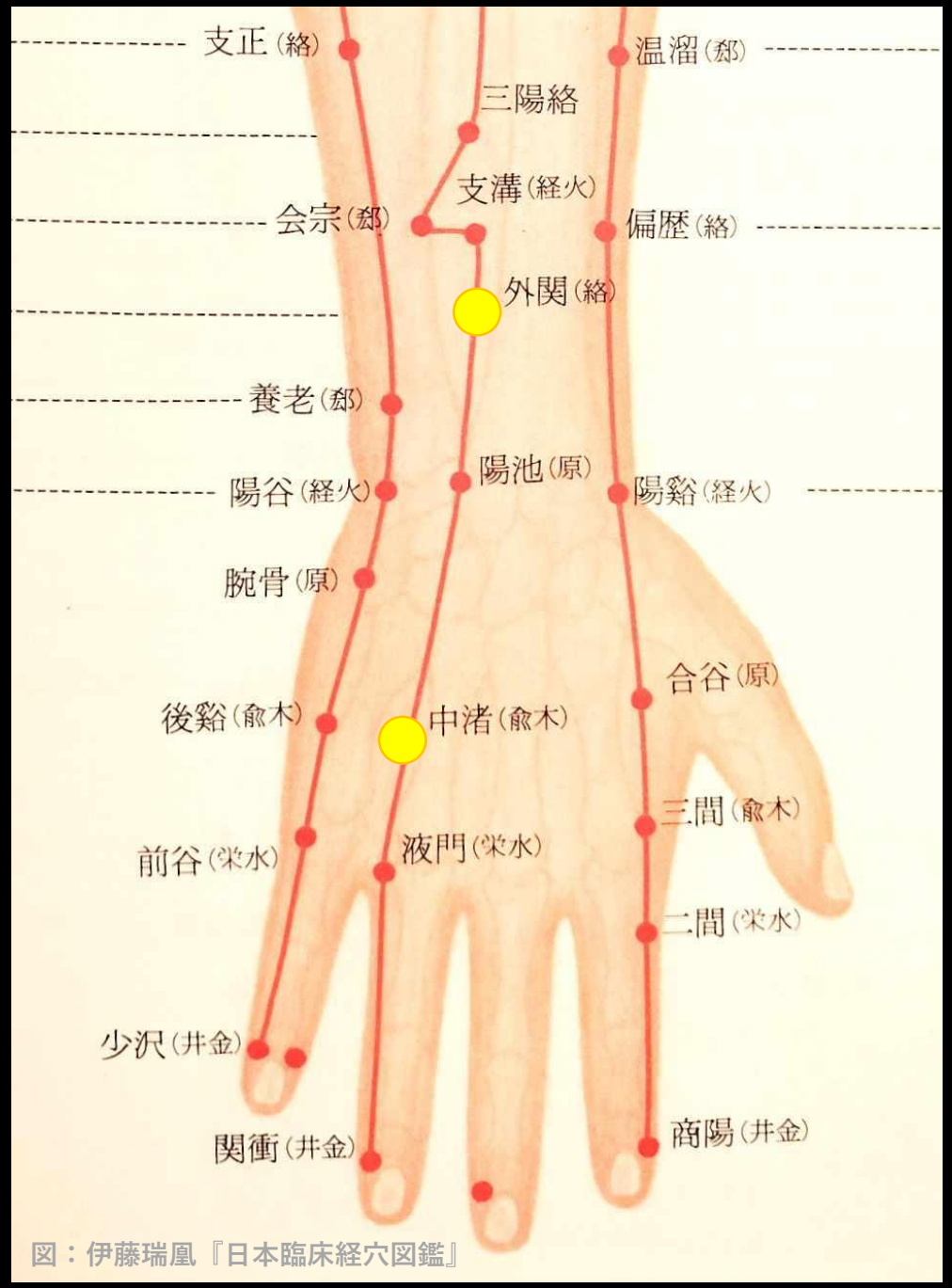

図：伊藤瑞凰『日本臨床経穴図鑑』

足の反応穴

臨泣穴：兪木穴

足少陽胆経に所属

太衝穴：原穴

足厥陰肝経に所属

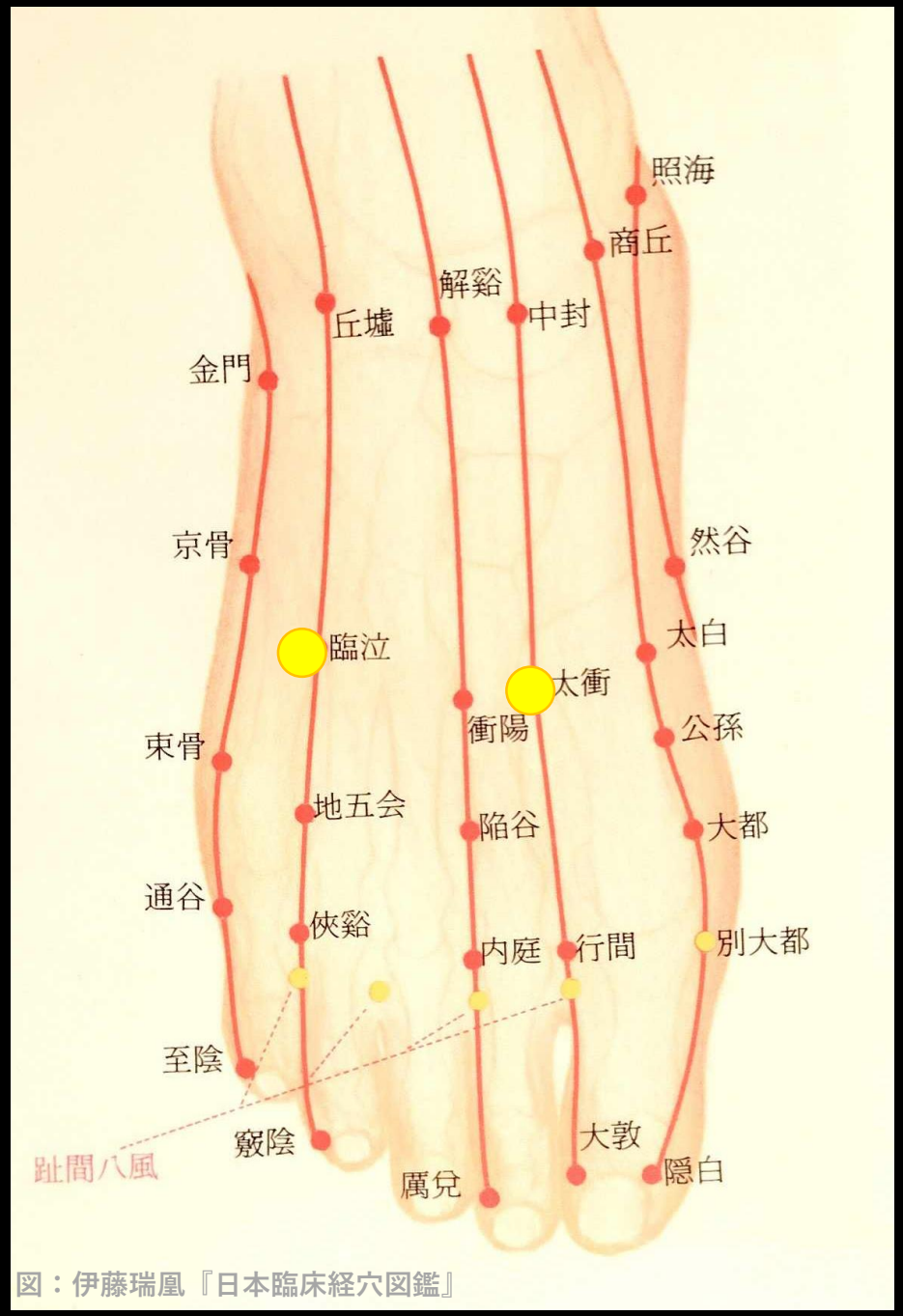

図：伊藤瑞凰『日本臨床経穴図鑑』

背中の反応穴

膈兪穴：血会

足太陽膀胱経に所属

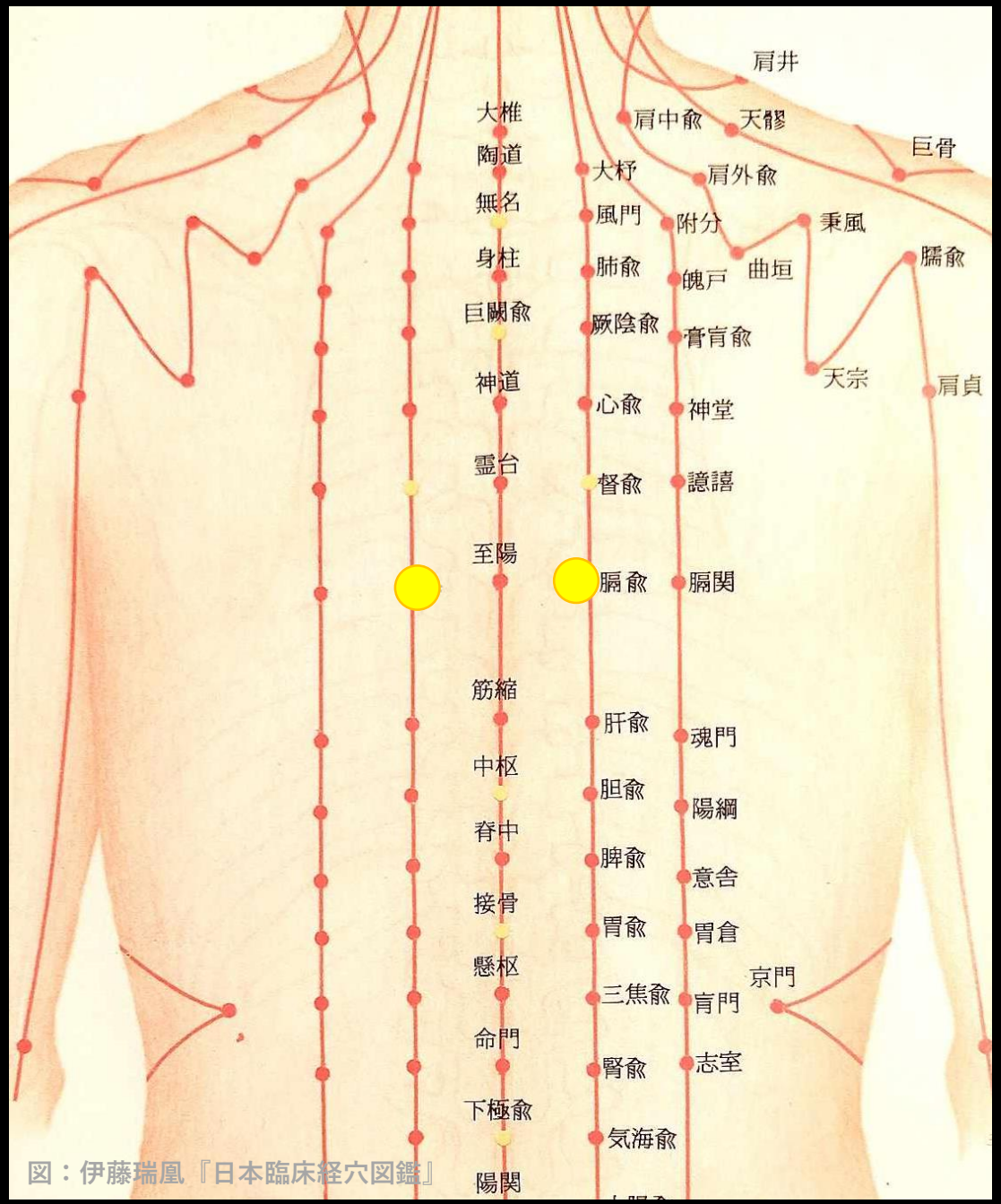

図：伊藤瑞凰『日本臨床経穴図鑑』

フィッシャー症候群

・**急性の外眼筋麻痺**・運動失調・腱反射消失を三徴とする

免疫介在性ニューロパチーである。

・多くは**上気道感染後に発症**し、1～2週進行した後に

自然経過で改善に向かうという単相性の経過をとる。

・ギランバレー症候群と共通する特徴を有し、同症候群の亜型と考えられている。

・三徴が出揃わず**眼球運動障害のみ**（急性外眼筋麻痺）を呈する

不全型が存在することが明らかになっている。

ギラン・バレー症候群、フィッシャー症候群診療ガイドライン2013
https://www.neurology-jp.org/guidelinem/gbs.html

COVID-19と神経障害

・本邦では新型コロナウイルス感染症（COVID-19）の神経障害の認識は乏しいが、**海外では入院例の36%～85%**で認められ、とくに重症例で目立つ。

・COVID-19の神経障害としては急性脳症、てんかん発作、脳血管障害（脳卒中）、骨格筋障害、大脳白質病変、嗅覚・味覚障害、頭痛、ふらつきが多いが、脳炎、急性散在性脳脊髄炎、中枢神経系脱髄、急性壊死性出血性脳症、横断性脊髄炎、ギラン・バレー症候群、**フィッシャー症候群**ほかも報告されている。

・従って、神経障害はCOVID-19の合併症というよりも主要臨床像の一つと言えよう。

COVID-19の主たる障害：神経障害の実態と対応
https://www.covid19-jma-medical-expert-meeting.jp/topic/4041

眼と脳に関連する蔵府経絡に着目

〇フィッシャー症候群の外転神経麻痺

・症状の部位が**眼**　→　眼のトラブル

・外転神経が**脳神経**の第6脳神経　→　脳の関連

フィッシャー症候群を、眼と脳のトラブルと置き換えてみる

眼と脳と奇経八脈の関連

①外関穴・臨泣穴

→　奇経八脈（陽維脈と帯脈）に所属

「奇経八脈の用薬は主として

血絡を通じ、胞宮を暖め、**精髄を填め**　…云々…。」

出典：現代語訳　奇経八脈考

「**眼病**いっさいに**外関**と**臨泣**を併用する」

出典：鍼灸要穴辞典 第8章 八脈交会穴：『蘭江賦』

眼と肝と血の関連

②太衝穴：足厥陰肝経の原穴

肝と目　「肝主**目** … 在竅為**目**」出典：『素問』陰陽応象大論篇第五

「肝気通于**目**」出典：『霊枢』脈度篇第十七

③膈兪穴

膈兪と血　「**血会**膈兪」出典：『難経』四十五難

肝と血　「肝蔵**血**」出典：『霊枢』本神篇第八

眼と脳への標治法

④眼窩刺：攢竹穴の際

⑤鼻の鍼：鍉鍼で鼻中穴

「家傳欲誠**中風**治不治、則以**紙捻條子而探鼻中**、

得嚏者可治、空入者不治」 出典：柳川了長『金蘭刺法』中風

＊紙条子とは、「細長い紙切れ」の意味 出典：中国語辞書 - Weblio日中中日辞典

＊補足は最後に

鼻の鍼の補足

●「**中風**治不治、則以**紙捻條子而探鼻中**、得嚏者可治　…云々…」

出典：柳川了長『金蘭刺法』中風

・鼻と脳の関りを示唆

「泣**涕**者**脳**也　…云々…　故**脳滲為涕**」出典：『素問』解精微論篇第八十一

・鼻への刺法

「噦．以**草刺鼻嚏**」出典：『霊枢』雑病第二十六

「**葱心黄**を**鼻の穴の中**に …云々…」出典：『備急千金要方』巻二十五備急

治療

証　　左少陽経（胆・三焦経）の痹症

刺法　　単刺で、前述①～③を本治的に、④⑤を標治的に

得気　　実反応を示していた所は有

頻度　　はじめの1カ月　2回/w

2カ月目以降　　1回/w

＊脳神経外科には2週間に一度の定期検診

治療階層のイメージ図

局所

近い経絡

遠い経絡

内部環境

経絡流注に依拠

看部取穴

循経取穴

病因病理に依拠

蔵府弁証

気血水弁証

眼　眼腋刺
脳　鼻の鍼

奇経八脈：眼と精髄（脳）
　陽維脈　外関穴（手少陽）
　帯脈　　臨泣穴（足少陽）

蔵府弁証　：肝　　太衝穴
気血水弁証：血　　膈兪穴

経過

X年9月26日　初診　左の太衝・臨泣・中渚・外関・肩外兪・膈兪に著明な反応

広く浅く**むくんだ様な**反応が現れている。眼窩刺も加える

X年9月30日　２診　「左半身の状態が良い」（東）→ 太衝・臨泣に反応が限局化

X年10月3日　午前　**脳神経外科**：やはり**フィッシャー症候群**に近い

ステロイドの処方は止め、メタバラミンに変更。

「（初診時より）視野が広がっている」（医）

しかし「治る時間は3〜6ヵ月かかるし、再発もする」（医）

３診　上記反応点に加え、標治で鼻中穴を追加（左側に強い抵抗）

経過

X年10月6日　４診　継続

X年10月11日　５診　鼻の鍼が抵抗少なく入る（ここで大きな変化を感じた）

X年10月14日　６診　非常に強い緊張（仕事で12時間PC）

X年10月17日　７診　眼・鼻の抵抗あるも、前回より緊張は少ない

X年10月21日　８診　鼻の緊張あるも、6診ほどではない

X年10月25日　９診　**脳神経外科**：「内斜視は改善してきている」（医）

しかし、**自覚的な複視・見え方の改善は感じられない**

X年10月28日　10診　継続　下関穴に緊張

経過

X年11月　11～14診　継続

4・11・18・25日　この間に**脳神経外科**で検診（日付不明）

「斜視はかなり良くなっている。早かったね」（医）

「次回の検診はしなくて良いくらい」（医）

X年12月　15～18診　継続

2・8・16・23日　この間に**脳神経外科**で検診（日付不明）

「完治です」（医）

X年12月30日　19診　終了

考察

①症例に関すること

・同時期に来院された別の症例

COVID-19罹患後、視神経炎を発症し、一時失明した

→　20代で髄膜炎の既往歴　→　既往症と後遺症の関連性？

・その上で、本症例

X-1年に左頸肩腕の痛み？

平素より左少陽経に気の停滞があった？

①症例に関すること

Q COVID-19後遺症と既往症の関連について

Q もしフィッシャー症候群に効果があったとするならば

その他、どのような疾患に効果があると考えられるか

②弁証に関すること

・本症例では、眼と脳に着目

奇経八脈、肝と血の観点から治療計画をした

Q　その他、蔵府経絡や刺法、漢方薬で

どのようなアプローチが考えられるか

③医療連携の方法

〇医療連携レベル（私案）

- ▶ 救急！すぐにコンサル！
- **5** 皆で情報共有・連携（理想）
- **4 診療情報提供書・紹介状を書く**
- **3 患者から医師に鍼灸・漢方の受療を伝える**
- **2** 医師に鍼灸・漢方の受療を知らせてない
- **1** 検査の必要と伝える

患者・施術者

安心感と建設的な治療計画

③医療連携の方法

Q　医療連携するための仕組みとして

準備や工夫をしていること

本症例の治癒過程｜イメージ図

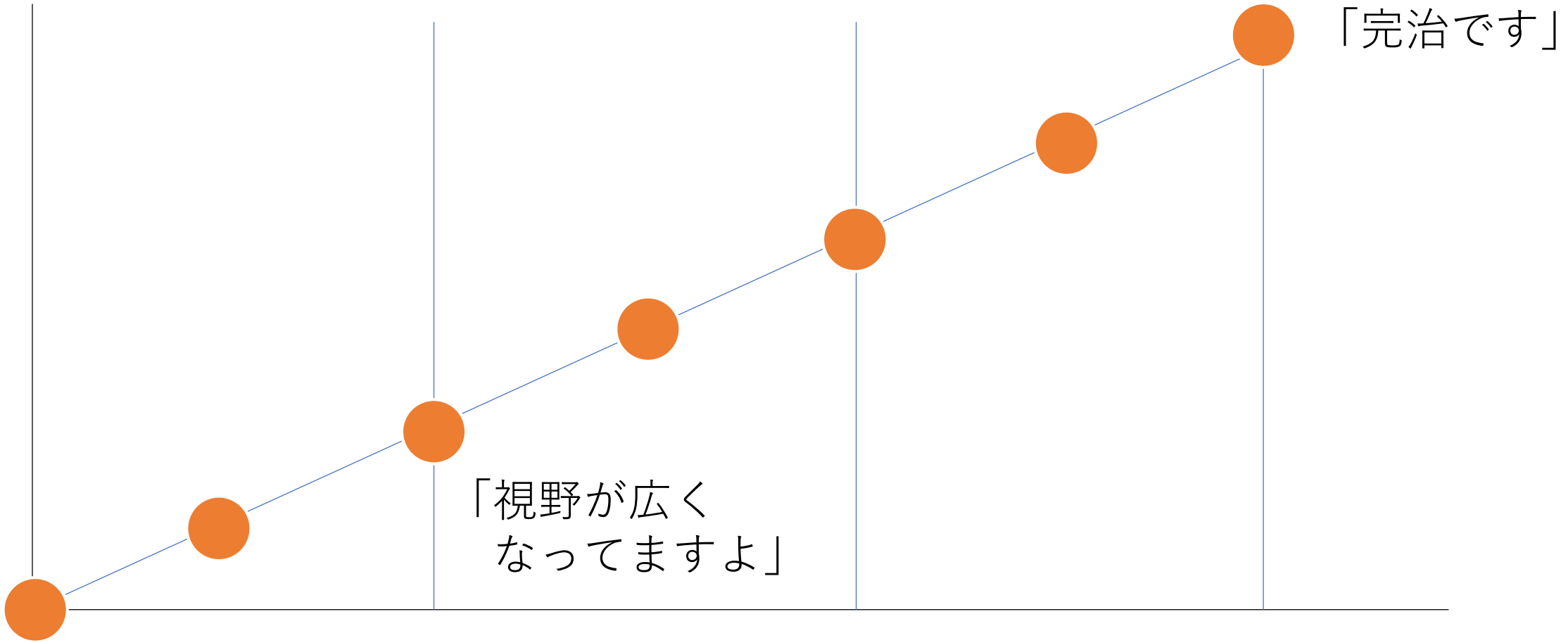

一見、順調そうに見える

本症例の治癒過程｜イメージ図

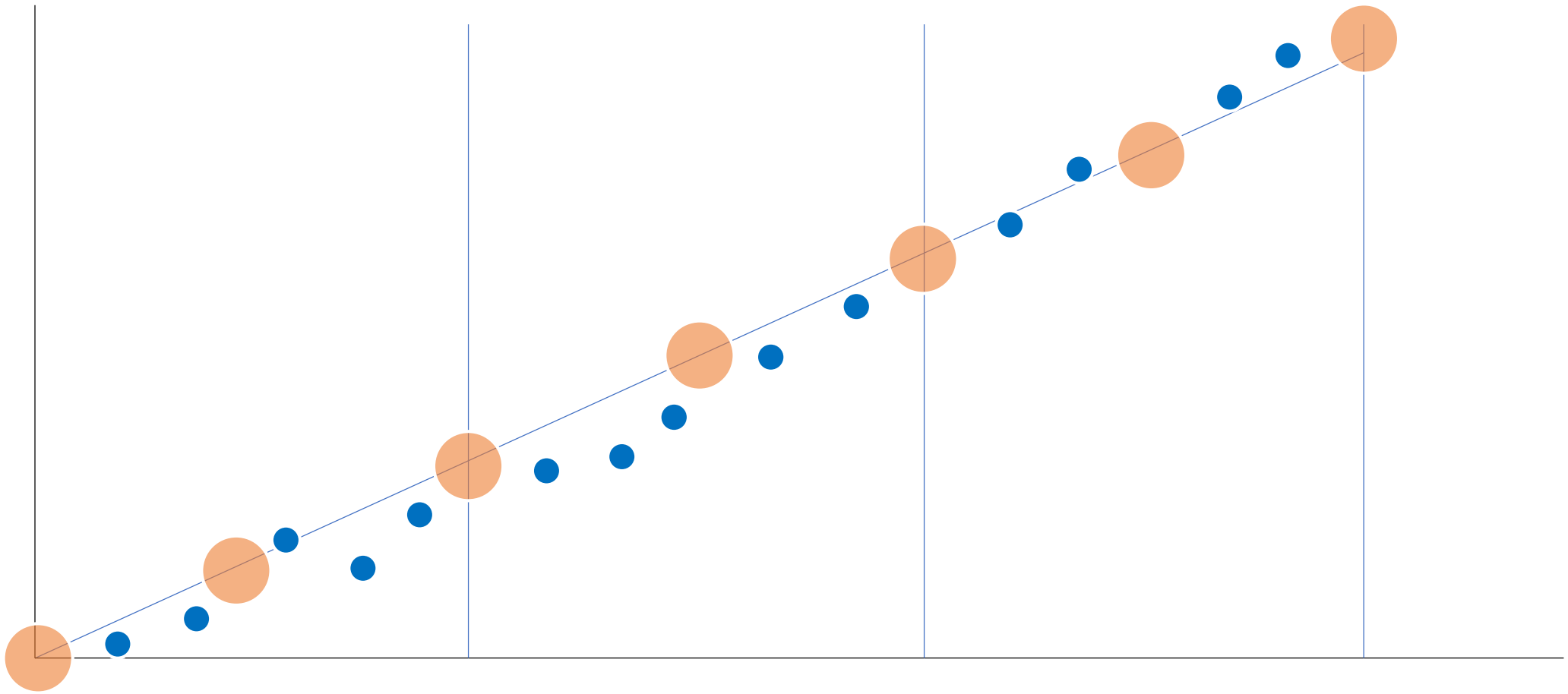

実際の治癒過程は凸凹。

本症例の治癒過程｜イメージ図

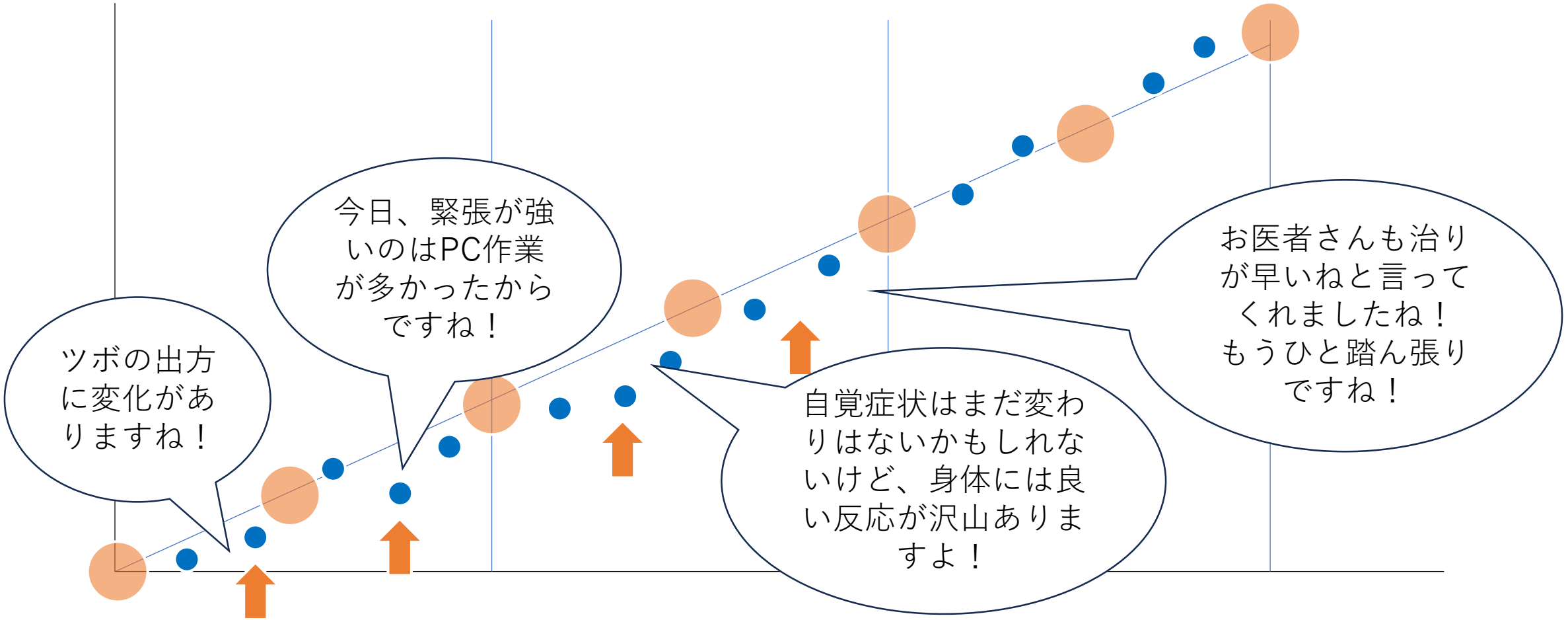

定期的（適切）な治療間隔と声掛け

④医療連携の意義

・評価基準、評価軸を豊富にできる

（例）　西洋医学　科学的検査、ガイドライン

患者　　症状の自覚的変化

東洋医学　脈診や舌診、ツボなどの東洋医学的な病態解釈

良くなっているポイントを発見できる確率が増える

それが安心感につながり、安心安神。治神へ。

参考サイト

1. 一般社団法人 日本神経学会．ギラン・バレー症候群、フィッシャー症候群診療ガイドライン2013　https://www.neurology-jp.org/guidelinem/gbs.html（スライド10）
2. 武見基金 COVID-19有識者会議．COVID-19の主たる障害：神経障害の実態と対応　https://www.covid19-jma-medical-expert-meeting.jp/topic/4041（スライド11）
3. 龍谷大学図書館　貴重資料画像データベース　柳川了長『金蘭刺要』https://da.library.ryukoku.ac.jp/page/160104（スライド15）

外転神経麻痺と鍼灸に関する論文

1. Acupuncture treatment of diplopia associated with abducens palsy: a case report.（外転麻痺に伴う複視の鍼治療:症例報告）｜Global advances in health and medicine. 2014 Jul;3(4);32-4. doi: 10.7453/gahmj.2014.024 https://pubmed.ncbi.nlm.nih.gov/25105074/

2. Efficacy of intraorbital electroacupuncture for diabetic abducens nerve palsy: study protocol for a prospective single-center randomized controlled trial.（糖尿病性外転神経麻痺に対する眼窩内電気鍼療法の有効性: 前向き単一施設無作為化比較試験の研究プロトコル）｜Neural regeneration research. 2017 May;12(5);826-830. doi: 10.4103/1673-5374.206654. https://pubmed.ncbi.nlm.nih.gov/28616041/

考察

① 症例　本症例について、COVID-19後遺症と既往症、その他の疾患の可能性

② 弁証　本症例では眼と脳に着目、その他の鍼灸・漢方のアプローチの方法

③ 連携の方法　医療連携するための仕組み、準備や工夫していること

④ 連携の意義　定期的な治療間隔と声掛け、評価基準を豊富にする